- Copyright - Il Pensiero Scientifico Editore downloaded by IP 216.73.216.77 Wed, 02 Jul 2025, 00:32:55

Il laboratorio di emodinamica non invasiva

Susanna Sciomer, Maurizio Galderisi, Damiano Magrì, Costanza Goffredo, Gerardo Ansalone, Frank Lloyd Dini, Giovanni Di Salvo, Sabina Gallina, Donato Mele, Roberta Montisci, Stefano Nistri, Sergio Mondillo, Vitantonio Di Bello, Paolo Nicola Marino

a nome del Gruppo di Studio di Ecocardiografia della Società Italiana di Cardiologia

Key words:
Doppler echocardiography; Non-invasive hemodynamics; Ventricular function.

The objective of this review was to explore the clinical relevance of Doppler echocardiographic techniques in the evaluation of right and left ventricular function. It is well known that echocardiographic and Doppler analysis are able to provide information about several hemodynamic parameters, such as cardiac output, diastolic filling pressure, vascular resistances and pulmonary arterial pressures. This integrated approach, completely reliable and non-invasive, could allow to obtain useful information not only from a diagnostic and prognostic point of view but also for a potential therapeutic management, either pharmacological or surgical. This review summarizes the current knowledge and the emerging applications of echocardiographic and Doppler techniques focusing on the close correlation between Doppler-derived data and those coming from invasive techniques. On the basis of these evidences, the importance, even in daily clinical practice, of a non-invasive catheterization laboratory is clear and able to supply key information about ventricular function and, at the same time, to avoid expensive and unpleasant invasive procedures for patients.

(G Ital Cardiol 2008; 9 (8): 526-535)

© 2008 AIM Publishing Srl

Ricevuto l'8 ottobre 2007; nuova stesura il 19 novembre 2007; accettato il 20 novembre 2007.

Per la corrispondenza:

Dr.ssa Susanna Sciomer

Dipartimento di Scienze Cardiovascolari, Respiratorie e Morfologiche I Facoltà di Medicina e Chirurgia Università degli Studi "La Sapienza" Policlinico Umberto I Viale del Policlinico, 155 00161 Roma E-mail: susanna.sciomer@uniroma1.it

Introduzione

Al giorno d'oggi la metodica ecocardiografica, quando associata ad un adeguato esame flussimetrico Doppler, consente di ottenere informazioni di tipo qualitativo ed è anche in grado di fornire un'accurata analisi quantitativa dei fondamentali indici emodinamici. Presupposti fondamentali per ottenere questo tipo di dati sono la soddisfacente visualizzazione delle strutture cardiache e il corretto allineamento del fascio ultrasonoro.

Le recenti innovazioni tecniche dell'ecocardiografia Doppler hanno portato a superare molti dei limiti legati alla qualità della finestra acustica e alla soggettività dell'esame e ad ottenere una precisa valutazione emodinamica di tipo non invasivo in situazioni di urgenza cardiologica, laddove cioè la diagnosi necessita di essere rapida e le condizioni cliniche, spesso drammatiche, non consentono approcci diagnostici di tipo più complesso[1-3]. A questo progresso hanno contribuito lo sviluppo dell'imaging in armonica e soprattutto l'analisi Doppler dei flussi endocavitari e del segnale proveniente dalle pareti miocardiche (Doppler tissutale). È da sottolineare come, nello studio flussimetrico Doppler, i limiti legati all'individuazione del profilo del flusso ematico siano stati in gran parte superati dal perfezionamento della metodica e, quando necessario, dall'impiego di agenti di contrasto e dall'implementazione di software dedicati sugli apparecchi ecocardiografici[4].

Dall'emodinamica invasiva all'emodinamica non invasiva

Il cateterismo cardiaco consente di ricavare importanti informazioni sui rapporti tra pressioni e volumi ventricolari durante tutto il ciclo cardiaco. La registrazione flussimetrica Doppler stima, invece, le velocità di flusso ed i relativi intervalli di tempo. Le variazioni delle velocità e degli intervalli di tempo si verificano in relazione alle analoghe variazioni delle pressioni atriali e ventricolari. La validazione dei diversi indici emodinamici ricavabili mediante tecnica ecocardiografica Doppler nei confronti di quelli ottenuti con la metodica invasiva del cateterismo cardiaco è stata oggetto di numerosi studi. I risultati emersi indicano come l'approccio Doppler rappresenti una strategia altrettanto accurata, sensibile e specifica dei dati emodinamici invasivi[5-8].

Il sangue è una mistura di elementi solidi (le cellule ematiche) e di plasma liquido. La forza viscosa che ne deriva è, quindi, complessa. Ad ogni modo, per gradienti di velocità che si verificano in arterie con raggio >1 mm, il sangue si comporta approssi-

- Copyright - Il Pensiero Scientifico Editore downloaded by IP 216.73.216.77 Wed, 02 Jul 2025, 00:32:55

mativamente come un liquido puro per cui esiste una relazione lineare tra la tensione viscosa ed i gradienti di velocità ematica. La viscosità del sangue, come quella degli altri fluidi regola il movimento del sangue stesso. A basse velocità, i globuli rossi scorrono lungo linee regolari e il flusso è, pertanto, definito laminare, il che significa che tutti i globuli rossi in un punto si muovono più o meno alla stessa velocità e nella stessa direzione. A causa dell'attrito, il flusso è leggermente più lento in corrispondenza delle pareti del vaso che non al centro del vaso stesso. A dispetto dei vortici e delle turbolenze presenti, in condizioni di normalità il flusso rimane laminare anche nelle camere cardiache, con una velocità di flusso che non supera 1.5 cm/s. Il flusso non laminare, detto "turbolento", è definito, invece come flusso costituito da globuli rossi che si muovono a differenti velocità e/o in differenti direzioni. Il flusso turbolento rappresenta un reperto anomalo ed è indicativo di patologia cardiovascolare. La frizione viscosa produce una resistenza al flusso per cui è necessaria una caduta di pressione per mantenere un flusso stabile lungo il decorso dei vasi. Questo fenomeno è quantificato attraverso la legge di Hagen-Poiseuille:

$$q = R - 1\ \Delta p$$

dove q = flusso, R = resistenza e Δp = caduta (differenza) pressoria.

L'applicazione dell'effetto Doppler nella diagnostica cardiovascolare ha il suo presupposto nel fatto che gli elementi corpuscolati del sangue, in particolare i globuli rossi, costituiscono il bersaglio degli ultrasuoni, riflettendo e provocando variazioni nella frequenza del fascio ultrasonoro in modo proporzionale alla loro velocità. L'effetto Doppler può essere utilizzato per stimare le velocità del flusso ematico: se i globuli rossi si dirigono verso il trasduttore, il fascio ultrasonoro riflesso compie una distanza breve e, di conseguenza, la lunghezza degli ultrasuoni si riduce e la frequenza aumenta. Se i globuli rossi si allontanano, invece, dal trasduttore, il fascio ultrasonoro deve percorrere una distanza maggiore, con una lunghezza d'onda maggiore e una riduzione della frequenza. Le variazioni di frequenza determinate dai globuli rossi permettono, così, di studiare la velocità, la direzione e altre caratteristiche del flusso ematico (laminare o turbolento). Quando un volume costante di flusso ematico attraversa una regione stenotica di un vaso, il flusso ematico subisce un'accelerazione. La risultante diminuzione della pressione attraverso la zona stenotica è correlata alla velocità del flusso ematico in base alla legge idrodinamica di Bernoulli:

$$P1 - P2 = {}^{1}/_{2}\ \rho\ (V2^2 - V1^2)$$

dove P1 – P2 = gradiente pressorio, ρ = densità del sangue, V2 = velocità a valle della stenosi e V1 = velocità a monte della stenosi.

Siccome il quadrato della velocità del sangue a monte della stenosi è di solito trascurabile in confronto al quadrato della velocità a valle e, per il sangue, ${}^{1}/_{2}\ \rho$ corrisponde ad un valore di circa 4, la trasformazione di questa equazione in

$$P1 - P2 = 4\ V^2 \text{ oppure } \Delta P = 4\ V^2$$

diventa clinicamente utile per calcolare il gradiente pressorio attraverso una zona stenotica e anche per stimare il gradiente pressorio tra le cavità cardiache. L'equazione di continuità permette, invece, di calcolare la severità di un'area valvolare stenotica (ad esempio nella stenosi valvolare aortica) basandosi sul principio fisico della conservazione della massa per cui, in presenza di un'ostruzione all'interno di un canale a flusso continuo, il prodotto dell'area della sezione di flusso per la velocità è costante ad entrambi i lati dell'ostruzione.

Nell'applicazione della metodica Doppler e nella stima dei vari indici emodinamici quali la portata cardiaca, i gradienti pressori transvalvolari, i gradienti dinamici dell'efflusso ventricolare sinistro, le pressioni di riempimento del ventricolo sinistro e del ventricolo destro e le resistenze vascolari, queste informazioni vengono ottenute mediante l'applicazione delle formule fluido-dinamiche descritte (legge di Hagen-Poiseuille, teorema di Bernoulli ed equazione di continuità), cercando di minimizzare gli effetti delle numerose fonti di errore attraverso il ricorso a valutazioni anche di tipo semiquantitativo (utilizzo di classi di valori) ed al confronto intra-paziente (ripetizione della misurazione). In quest'ottica, l'esame eco-Doppler risulta fondamentale nei pazienti affetti da scompenso cardiaco, nella valutazione degli indici emodinamici e della performance cardiaca nonché nell'esclusione di complicanze meccaniche quali disfunzioni valvolari, rotture di setto interventricolare, tamponamento cardiaco, tromboembolismo polmonare[9]. Questa tipologia di studio può avvalersi delle metodiche monodimensionali (formula di Teichholz), bidimensionali (metodo di Simpson) e finanche tridimensionali per il calcolo della frazione di eiezione e, soprattutto, dell'effetto Doppler per l'analisi dei flussi endocavitari[10] e del più recente Doppler tissutale per la valutazione della funzione miocardica[11]. Non è, inoltre, da sottovalutare la valutazione quantitativa dell'insufficienza valvolare mitralica, importante marker prognostico nello scompenso cardiaco[12]. Attraverso un attento studio di questo tipo di disfunzione valvolare, prevalentemente di natura funzionale (per dilatazione dell'anello mitralico, alterata geometria ventricolare sinistra, disfunzione di un muscolo papillare, gradiente pressorio atrioventricolare) in caso di rimodellamento ventricolare, è possibile individuare quei pazienti con disfunzione ventricolare sinistra che possono realmente giovarsi di una strategia di rivascolarizzazione miocardica e/o di resincronizzazione cardiaca od anche di chirurgia correttiva, al fine di ottenere proprio la riduzione della severità dell'insufficienza valvolare mitralica[13].

Quando si parla di valutazione emodinamica non invasiva si tende spesso ad identificare i potenziali beneficiari nei soli pazienti con disfunzione ventricolare sinistra, trascurando quanto di questo tipo di strategia possa avvantaggiarsi anche la popolazione dei pazienti con aumento dei valori pressori del circolo polmonare. Per molti anni, infatti, lo studio ultrasonoro delle sezioni cardiache destre è risultato alquanto problematico.

- Copyright - Il Pensiero Scientifico Editore downloaded by IP 216.73.216.77 Wed, 02 Jul 2025, 00:32:55

Nonostante siano stati numerosi gli approcci proposti per lo studio della funzione ventricolare destra, tanto la tecnica bidimensionale[14] quanto quella tridimensionale sono state frenate dalla particolare geometria delle camere destre e dalle modificazioni relative al sovraccarico di volume e/o di pressione cui queste camere vanno incontro in condizioni patologiche. Non si deve dimenticare quanto queste difficoltà si acuiscano nello studio di quei pazienti che più ne avrebbero bisogno (pazienti con broncopneumopatia cronica ostruttiva, malattie del connettivo, fibrosi cistica, pazienti sottoposti ad interventi di resezione polmonare maggiore od a trapianto polmonare). Fortunatamente, in virtù delle innovazioni tecnologiche (imaging in armonica, Doppler tissutale, "strain rate imaging"), anche per le sezioni destre è oggi possibile una valutazione emodinamica di tipo non invasivo. Si può, infatti, studiare correttamente la performance ventricolare destra mediante una serie di indici (escursione sistolica del piano dell'anello tricuspidale [TAPSE], indice di performance miocardica, ecc.), ma è anche possibile ottenere i valori di pressione arteriosa polmonare strettamente correlati a quelli derivabili dallo studio invasivo delle sezioni destre[15-17]. Anche in questi pazienti, così come in quelli affetti da disfunzione ventricolare sinistra, l'esame ecocardiografico Doppler può consentire un follow-up emodinamico vantaggioso dal punto di vista dei costi e scevro da rischi, facilmente ripetibile e ben tollerato dal paziente.

Valutazione emodinamica delle sezioni cardiache sinistre

Dal momento che una delle peculiari caratteristiche di quella che a ragione può essere considerata la principale delle patologie cardiovascolari, ovvero l'insufficienza cardiaca, è proprio quella di essere una condizione con un'estrema propensione alla cronicizzazione e all'alternanza di fasi di riacutizzazione a fasi di relativa remissione, è facilmente intuibile quali siano le limitazioni di una strategia invasiva nella gestione di questa categoria di pazienti.

Le potenzialità dell'esame ecocardiografico bidimensionale standard nel fornire misure accurate dei volumi ventricolari, indispensabili per il calcolo della frazione di eiezione e della gittata sistolica si è particolarmente accresciuta grazie alla possibilità di ottenere una migliore visualizzazione dei bordi endocardici, legata all'introduzione dell'imaging in armonica. Per quanto riguarda lo studio Doppler dei vari indici emodinamici, i recenti progressi nella tecnologia applicata ad i sistemi eco-Doppler hanno permesso di ridurre anche l'effetto dell'angolazione tra il fascio di ultrasuoni e la direzione del flusso ematico e di arrivare alla cosiddetta "automated cardiac output measurement": si tratta infatti di procedere ad un'integrazione spazio-temporale delle misure di velocità ricavate dalle immagini color Doppler a livello del tratto di efflusso del ventricolo sinistro.

L'analisi flussimetrica Doppler ad onda pulsata, mediante posizionamento del volume campione a livello della porzione distale dei lembi valvolari mitralici, consente di registrare il profilo di riempimento diastolico del ventricolo sinistro (Figura 1) e di ottenere importanti informazioni sull'eventuale grado di disfunzione diastolica nelle malattie che coinvolgono il miocardio[18-20]. È importante riconoscere, però, che le velocità di flusso transmitralico da sole hanno grossi limiti in relazione alla loro dipendenza dalle variazioni del carico.

Negli stadi iniziali di disfunzione diastolica, predomina l'alterato rilasciamento del ventricolo sinistro (grado I di disfunzione diastolica) (= rapporto E/A <1 con tempo di decelerazione [DT] e tempo di rilasciamento isovolumetrico [IVRT] entrambi prolungati, in relazione ad età e frequenza cardiaca). In questo stadio, per definizione, l'anomalia preponderante corrisponde all'alterazione del rilasciamento miocardico mentre le pressioni di riempimento ventricolare sinistro sono ancora normali. Nei pazienti con disfunzione diastolica "isolata" del ventricolo sinistro le velocità mitraliche da sole hanno, comunque, grossi limiti. In particolare, la velocità di flusso protodiastolico (E) è dovuta al rilasciamento miocardico ma risente anche dei valori della pressione atriale sinistra.

Con la progressione della disfunzione diastolica, la pressione atriale sinistra aumenta e di conseguenza aumenta anche la pressione attraverso la valvola mitrale

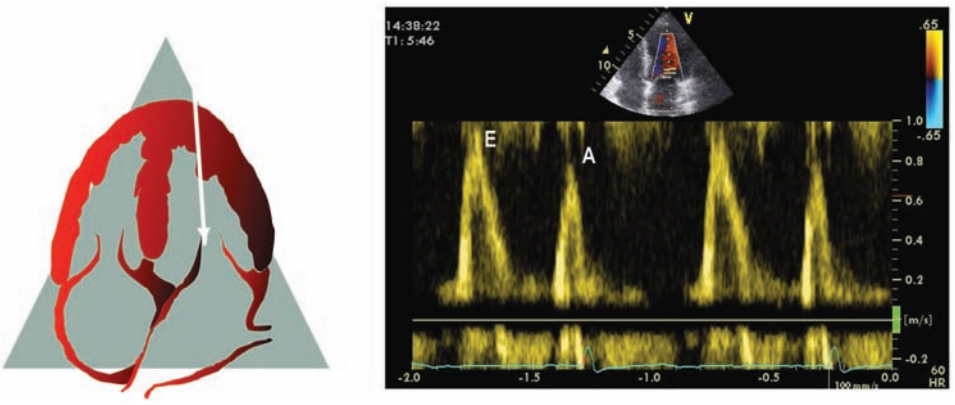

Figura 1. *Metodologia di registrazione* (a sinistra) *e profilo Doppler transmitralico* (a destra). *A = velocità atriale; E = velocità "early".*

- Copyright - Il Pensiero Scientifico Editore downloaded by IP 216.73.216.77 Wed, 02 Jul 2025, 00:32:55

mentre la compliance ventricolare si riduce. In tal modo si verifica un graduale incremento di ampiezza della velocità transmitralica E ed un accorciamento di DT ed IVRT mentre il rapporto E/A ritorna >1: tutto questo caratterizza il pattern pseudonormale (grado II di disfunzione diastolica), presente di solito in pazienti in classe NYHA II (dispnea per sforzi lievi o moderati), nei quali l'aumento delle pressioni di riempimento ventricolare sinistro è necessario per mantenere la gittata sistolica su livelli adeguati. Basandosi sul solo Doppler transmitralico è impossibile distinguere un pattern pseudonormale da un riempimento veramente normale, in quanto entrambi hanno le stesse velocità e lo stesso DT.

Negli stadi più avanzati, la pressione atriale sinistra aumenta ulteriormente perché la compliance ventricolare si riduce ulteriormente. La fisiologia del riempimento diviene allora di tipo cosiddetto "restrittivo" e il pattern transmitralico diventa di tipo restrittivo. In questo pattern il DT (<150 ms) e l'IVRT (<60 ms) si accorciano ulteriormente, e il rapporto E/A diviene ≥2. Anche in questo caso, come per il pattern pseudonormale, non sempre è possibile differenziare un brillante rilasciamento con velocità E transmitralica di elevata ampiezza e DT di breve durata da un pattern restrittivo sulla base del semplice Doppler transmitralico. In pazienti con ventricolo sinistro dilatato e bassa frazione di eiezione, comunque, la sola registrazione del flusso transmitralico, ed in particolare del DT, è di per sé sufficiente per una stima non invasiva attendibile delle pressioni di riempimento[19], finanche in presenza di insufficienza valvolare mitralica funzionale[20] e di fibrillazione atriale[21]. Per tali motivi il DT riveste un ruolo prognostico ben codificato nei pazienti con insufficienza cardiaca terminale[22,23]. In quest'ambito anche la reversibilità del pattern restrittivo durante terapia vasodilatatrice (nitroprussiato) assume un profondo significato sia emodinamico che prognostico[24]. Il benefico effetto del nitroprussiato nello scompenso cardiaco severo si associa, in effetti, ad un prolungamento della durata del riempimento protodiastolico e al mantenimento dei valori del picco della velocità E a fronte di una riduzione tangibile delle pressioni di riempimento ventricolare sinistro[25].

Nei casi dubbi (distinzione tra un pattern pseudonormale ed uno normale, differenziazione di un pattern restrittivo da uno supernormale in presenza di normale frazione di eiezione), il Doppler tissutale pulsato dell'anello mitralico (Figura 2) rappresenta un ulteriore ausilio nell'ambito della diagnostica cardiovascolare. Le velocità miocardiche, combinate eventualmente agli intervalli di tempo miocardici, forniscono, infatti, informazioni di tipo quantitativo sulla funzione ventricolare sinistra longitudinale in maniera simile a quanto ottenibile con la semplice valutazione M-mode degli anelli valvolari[26], ma con il vantaggio di una migliore immediatezza visiva e di una maggiore facilità nell'effettuare le misure. Il Doppler tissutale pulsato degli anelli valvolari possiede una relativa indipendenza dalle variazioni del precarico, tale da rendere possibile un'effettiva quantificazione delle proprietà miocardi-

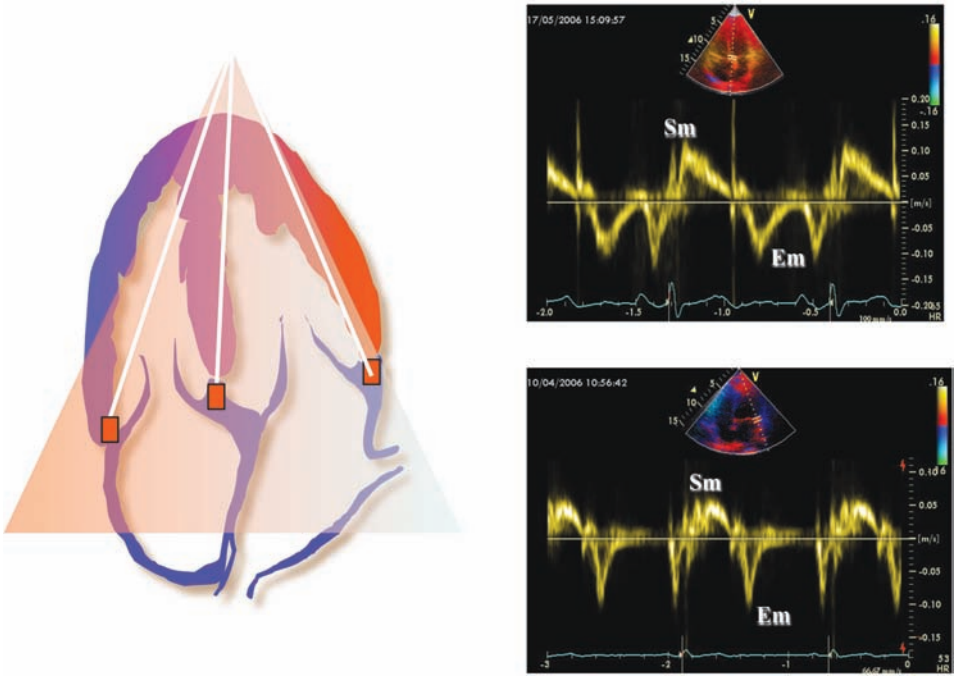

Figura 2. *Metodologia di registrazione del Doppler tissutale a livello dell'anello mitralico (laterale e settale) e di quello tricuspidale in sezione apicale 4 camere* (a sinistra) *e profilo di Doppler tissutale dell'anello valvolare mitralico settale* (in alto a destra) *e laterale* (in basso a destra). *La scelta dell'anello mitralico settale ha il vantaggio di un più corretto posizionamento del fascio Doppler nel punto in cui si posiziona il volume-campione; la scelta dell'anello mitralico laterale ha il vantaggio di analizzare una sede anulare che non è influenzata dalla dinamica del ventricolo destro.* E_m *= velocità miocardica protodiastolica;* S_m *= velocità miocardica sistolica.*

- Copyright - Il Pensiero Scientifico Editore downloaded by IP 216.73.216.77 Wed, 02 Jul 2025, 00:32:55

che diastoliche[11,27]. La velocità miocardica protodiastolica (E_m) correla in maniera inversa con il tau, stima invasiva per eccellenza del rilasciamento miocardico e valori di E_m <8 cm/s indicano invariabilmente anomalie del rilasciamento miocardico, anche in presenza di un rapporto E/A transmitralico >1. Proprio in virtù della sua indipendenza dalle variazioni del precarico, il Doppler tissutale pulsato dell'anello mitralico è stato proposto con successo per correggere il flusso transmitralico: mediante il cosiddetto rapporto E/E_m è, infatti, possibile ottenere una stima accurata del grado delle pressioni di riempimento ventricolare sinistro, persino in condizioni cliniche tradizionalmente difficili, come la tachicardia sinusale (situazione in cui si verifica una sovrapposizione delle velocità E ed A al Doppler transmitralico standard), la fibrillazione atriale (aritmia nella quale viene a mancare il riferimento della contrazione atriale) e l'insufficienza valvolare mitralica (patologia nella quale le alterazioni del precarico inficiano profondamente il valore degli indici Doppler standard)[10,11,28-31]. Il valore predittivo del rapporto E/E_m nei riguardi del grado delle pressioni di riempimento ventricolare sinistro è dimostrato anche nelle cardiomiopatie ipertrofiche[32] e nella diagnosi differenziale tra cardiomiopatie restrittive e pericarditi[33,34]. Con rapporti E/E_m <8 le pressioni di riempimento ventricolare sinistro sono sicuramente nella norma, quando il rapporto E/E_m è >15 ci si può ragionevolmente attendere che esse siano aumentate, mentre il range 8-15 rappresenta una fascia grigia in cui le certezze diminuiscono per cui è il caso di considerare anche il valore aggiuntivo della volumetria atriale sinistra (valori >28 ml/m^2 indicano un aumento significativo della pressione atriale sinistra)[35,36]. L'applicazione del rapporto E/E_m è particolarmente utile ai fini clinici nei pazienti che presentano una frazione di eiezione ancora normale, situazione in cui non è ipotizzabile stimare le pressioni di riempimento ventricolare sinistro in base alla semplice valutazione del Doppler transmitralico. Non stupisce, pertanto, che anche il rapporto E/E_m abbia un valore prognostico riconosciuto in studi clinici[37].

In maniera alternativa, per la stima non invasiva delle pressioni di riempimento ventricolare sinistro possono essere adoperate altre procedure standardizzate come la manovra di Valsalva applicata al flusso transmitralico (una riduzione <0.5 del rapporto E/A indica la presenza di un pattern restrittivo)[38] o la registrazione del flusso venoso polmonare (una differenza di durata di tempo tra la velocità atriale retrograda polmonare e la velocità A transmitralica >30 ms è indicativa di una pressione telediastolica del ventricolo sinistro >15 mmHg)[39]. Manovra di Valsalva e flusso venoso polmonare hanno, però, una fattibilità nettamente minore (rispettivamente 61% e 70%) rispetto al Doppler tissutale pulsato che è, invece, fattibile nel 97% dei casi[10]. La velocità di propagazione del flusso (Vp = pendenza del flusso sanguigno protodiastolico nel ventricolo sinistro), registrabile con color M-mode, ha invece una buona fattibilità ed accuratezza nell'identificazione dell'incremento delle pressioni di riempimento ventricolare sinistro: in relazione alla sua relativa precarico-indipendenza[40], un rapporto tra E transmitralica e Vp >1.5 è suggestivo di valori di pressione di incuneamento polmonare >15 mmHg[41].

La valutazione della funzione miocardica sistolica con il Doppler tissutale pulsato dell'anello mitralico si basa sulla dimostrazione in ambito clinico che l'ampiezza della velocità miocardica sistolica (S_m) è direttamente correlata con il numero dei miociti e la densità dei recettori β-adrenergici presenti nel segmento miocardico bioptico corrispondente a quello in cui viene campionato il Doppler tissutale stesso[42]. Nel patologico la riduzione di ampiezza della S_m può anche precedere quella della frazione di eiezione: una velocità S_m >8 cm/s è da considerare normale mentre valori <5 cm/s suggeriscono una compromissione severa della capacità contrattile del ventricolo sinistro. Anche questa metodica ultrasonora presenta una serie di limiti: oltre l'angolo-dipendenza, che è limite comune, comunque, a tutte le metodiche Doppler, e la limitata risoluzione spaziale, cui consegue l'impossibilità di differenziare le velocità subendocardiche da quelle subepicardiche, va menzionata la presenza del gradiente base-apice delle velocità (più elevate alla base, con una progressiva riduzione verso l'apice) e l'influenza esercitata sul pattern del Doppler tissutale di un dato segmento miocardico dal movimento cardiaco globale e dall'effetto di trascinamento ("tethering") dei segmenti contigui.

La Tabella 1 riassume i valori di normalità e quelli patologici dei principali indici emodinamici diastolici del ventricolo sinistro rilevabili con metodica ultrasonica[19].

Valutazione emodinamica delle sezioni cardiache destre

È ormai da tempo noto come sia possibile calcolare direttamente le pressioni polmonari sulla base dei gradienti ottenuti con l'esame Doppler del rigurgito tricuspidale e polmonare. Registrando il rigurgito tricuspidale (Figura 3), presente nel 20-30% dei soggetti normali e nel 90-100% dei pazienti con ipertensione arteriosa polmonare, è possibile calcolarne la velocità e da questa ricavare il gradiente ventricolo destro/atrio destro (applicando la formula di Bernoulli modificata) che, sommato al valore di pressione atriale destra, consente il calcolo accurato della pressione arteriosa polmonare sistolica ($PAPs = RAP + 4v^2$)[5,43,44] dove PAPs = pressione arteriosa polmonare sistolica e RAP = pressione atriale destra. Dall'analisi del rigurgito polmonare (sempre mediante l'applicazione dell'equazione di Bernoulli modificata) è possibile, invece, calcolare la pressione arteriosa polmonare media stimando il suo gradiente protodiastolico nonché la pressione polmonare diastolica derivandola dal gradiente telediastolico[45,46]. In tutti i casi, al valore ottenuto direttamente dall'analisi del jet di rigurgito va aggiunto il valore della pressione atriale destra (Figura 3). Per quanto riguarda quest'ultimo da-

- Copyright - Il Pensiero Scientifico Editore downloaded by IP 216.73.216.77 Wed, 02 Jul 2025, 00:32:55

Tabella 1. Pattern eco-Doppler in relazione al grado di disfunzione diastolica del ventricolo sinistro.

Parametro	Pattern normale	Pattern da anomalo rilasciamento (grado I)	Pattern pseudonormale (grado II)	Pattern restrittivo (gradi III-IV)
Rapporto E/A	>1	<1	1-1.5	>1.5
DT (ms)	140-240	>240	140-240	<140
IVRT (ms)	70-95	>95	70-95	<70
Rapporto S/D	1.3-1.5	1.6-2.0	<1 0	40-0.60
AR (m/s)	0.22-0.32	0.21-0.28	≥0.35	≥0.25
A – AR differenza (ms)	<30	<30	>30	>30
E_m (cm/s)	>8	<8	<8	<5
Vp (cm/s)	>45	≤45	≤45	≤45
E/E_m	<8	<15	>15	>15
E/Vp	<1.5	<1.5	>1.5	>2.5
Volume AS (ml/m^2)	<29	29-32	33-39	>40

A = velocità atriale rilevabile con Doppler transmitralico; AR = velocità atriale retrograda rilevabile con Doppler venoso polmonare; AS = atrio sinistro; DT = tempo di decelerazione; E/A = rapporto E/A transmitralico; E_m = velocità miocardica protodiastolica rilevabile con Doppler tissutale pulsato; IVRT = tempo di rilasciamento isovolumetrico; S/D = rapporto velocità sistolica/velocità diastolica del flusso venoso polmonare; Vp = velocità di propagazione. Da Galderisi[19], modificata.

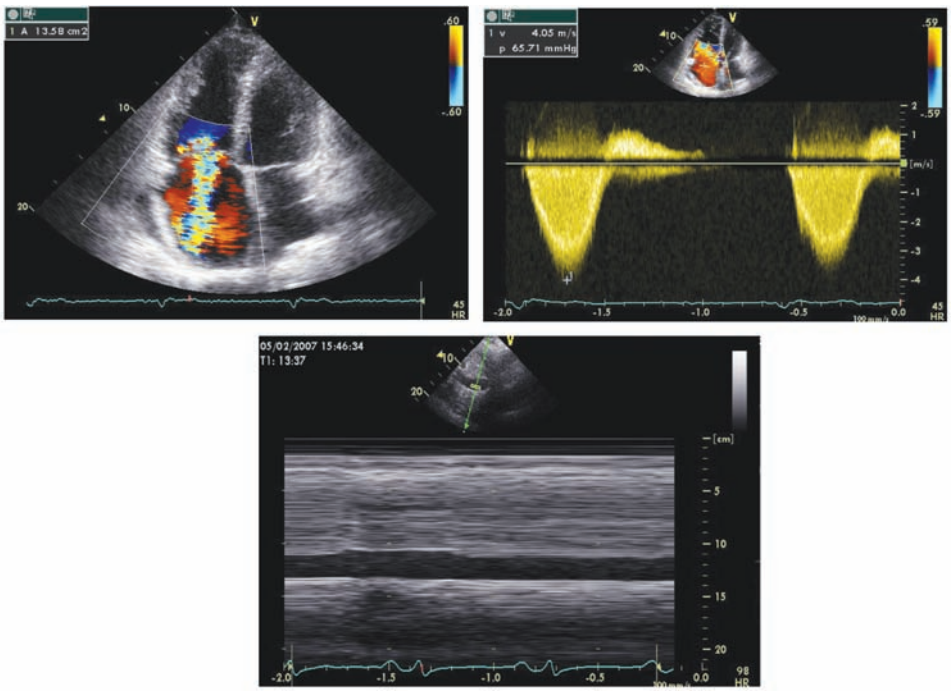

Figura 3. *Metodologia della stima non invasiva della pressione arteriosa polmonare sistolica.* In alto: *color Doppler di una insufficienza valvolare tricuspidale* (a sinistra) *e corrispondente Doppler continuo della stessa insufficienza* (a destra). In basso: *valutazione M-mode dell'escursione respiratoria del calibro della vena cava inferiore, atta a stimare il grado di pressione atriale destra.*

to, dal momento che è noto come esso sia strettamente correlato con le dimensioni della vena cava inferiore (VCI) e con la sua collassabilità inspiratoria, è prassi ottenerne la stima proprio attraverso la valutazione di questi due parametri nel modo che segue[47,48]:

• VCI di normali dimensioni (diametro <1.5 cm) e reattività (collasso presente): pressioni atriali destre di circa 5 mmHg;

• VCI di normali dimensioni ma con reattività parziale (indice di collassabilità <45%): pressioni in atrio destro di circa 10 mmHg;

• VCI dilatata (>20 mm) ma con reattività conservata (diametro <50%): pressione atriale destra di circa 15 mmHg;

• VCI dilatata e scarsamente collassabile: pressione atriale destra di circa 20 mmHg (un calibro >25 mm è indice di pressioni atriali destre >25 mmHg).

In questa valutazione, è importante non dimenticare di considerare anche le dimensioni dell'atrio destro: una dilatazione atriale destra indica sicuramente elevate pressioni di riempimento ventricolare destro. L'importanza di un'accurata stima delle pressioni atriali destre è ulteriormente sottolineata dal fatto che valori >10

- Copyright - Il Pensiero Scientifico Editore downloaded by IP 216.73.216.77 Wed, 02 Jul 2025, 00:32:55

mmHg rappresentano un fattore prognostico infausto in pazienti con ipertensione arteriosa polmonare.

Nella pratica clinica corrente il calcolo della pressione arteriosa polmonare presuppone anche la possibilità di adoperare il pattern Doppler sistolico dell'efflusso ventricolare destro (Figura 4) il quale presenta nel normale un profilo arrotondato con un tempo di accelerazione (AT) >110-120 ms. Anche il periodo pre-espulsivo (PEP) e il tempo di eiezione (ET) riflettono indirettamente i valori delle pressioni arteriose polmonari. In presenza di elevate resistenze vascolari polmonari e di sovraccarico pressorio, il ventricolo destro sviluppa pressione più rapidamente, cosicché il picco della velocità di eiezione si verifica precocemente in sistole. L'AT si accorcia ≤90 ms e anche l'ET si riduce, mentre il PEP aumenta. Una stretta correlazione è stata identificata tra il rapporto AT/ET e la pressione arteriosa polmonare media[49] così come tra i rapporti PEP/AT ed AT/ET e le resistenze vascolari polmonari misurate in modo invasivo[50,51]. Tuttavia, l'approccio metodologicamente più corretto per la stima delle resistenze vascolari polmonari consiste nel ricavarle dal quoziente tra il gradiente di pressione transpolmonare e la portata cardiaca secondo la legge di Hagen-Poiseuille[52]. Dalla semplice stima Doppler delle velocità di efflusso sistolico e dei gradienti transtricuspidali è, comunque, possibile giungere ad una stima pratica del valore delle resistenze vascolari polmonari, con correlazioni molto strette con gli analoghi parametri invasivi[53].

La Tabella 2 riassume i range dei valori normali dei principali indici Doppler di pressione arteriosa polmonare, indicandone così la loro applicabilità nella pratica clinica[51].

Altro parametro fondamentale da valutare in pazienti con ipertensione arteriosa polmonare è la portata cardiaca del ventricolo destro. La stima di questo parametro è ricavabile in modo accurato moltiplicando l'area della sezione traversa dell'orifizio valvolare polmonare per l'integrale velocità-tempo del flusso passante attraverso di esso.

La valutazione della performance sistolica del ventricolo destro, come già accennato, si è sempre dimostrata problematica adoperando le metodiche ultrasonore, per le caratteristiche geometriche di questa camera cardiaca e per le modificazioni connesse al sovraccarico di pressione e volume. La stima monodimensionale del TAPSE in direzione base-apice, essendo espressione della contrazione ventricolare destra lungo l'asse longitudinale, risulta ben correlata alle misurazioni invasive ed anche scintigrafiche della frazione di eiezione del ventricolo destro: valori <15 mm[15] hanno valore prognostico infausto nell'ipertensione arteriosa polmonare idiopatica mentre valori <14 mm in quella secondaria a cardiomiopatia postischemica. Analogamente, la velocità S_m dell'anello tricuspidale, misurabile con il Doppler tissutale pulsato, quando <11.5 cm/s, predice con buona accuratezza la disfunzione ventricolare destra[54].

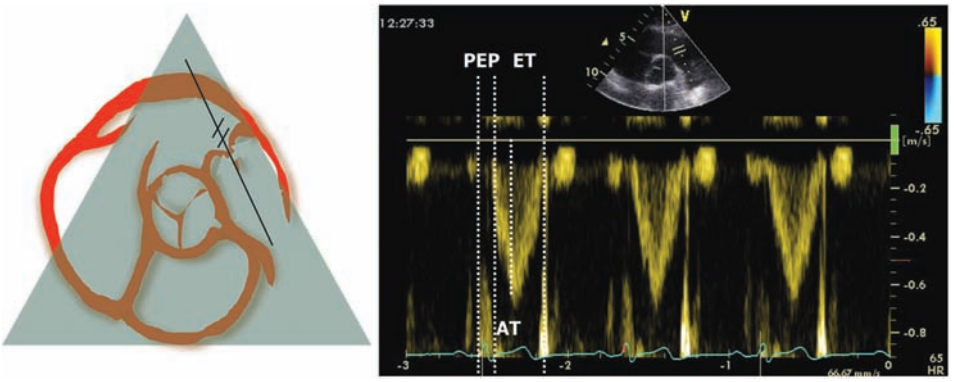

Figura 4. *Metodologia di registrazione* (a sinistra) *e stima dei tempi sistolici dell'efflusso sistolico del ventricolo destro* (a destra). *AT = tempo di accelerazione; ET = tempo di eiezione; PEP = periodo pre-espulsivo.*

Tabella 2. Valori normali degli indici Doppler di pressione arteriosa polmonare (PAP).

PAP	Range normale (mmHg)	Ipertensione polmonare (mmHg)	Metodo eco di stima	Range normale
Sistolica	13-30	>30	Rigurgito tricuspidale	2.0 ± 0.2 ms
Diastolica	3-12		Rigurgito polmonare	1.5 ± 0.2 m/s
Media	9-16	>20	AT	137 ± 24 ms
			ET	304 ± 38 ms
			AT/ET	0.45 ± 0.05

AT = tempo di accelerazione; ET = tempo di eiezione. Da Otto[51], modificata.

- Copyright - Il Pensiero Scientifico Editore downloaded by IP 216.73.216.77 Wed, 02 Jul 2025, 00:32:55

Così come per la funzione ventricolare sinistra, il Doppler tissutale pulsato dell'anello tricuspidale (Figura 5) si è rivelato in grado di dare informazioni quantitative anche sulle proprietà diastoliche e sulle pressioni di riempimento del ventricolo destro. La velocità E_m dell'anello tricuspidale laterale è un utile indice di disfunzione diastolica destra nei pazienti pediatrici affetti da cardiopatie congenite[55] e in quelli sottoposti a trapianto cardiaco[56]. Inoltre il rapporto tra la velocità flussimetrica E tricuspidale e la velocità E_m della porzione laterale dell'anello tricuspidale laterale è indice sufficientemente accurato nel predire il grado della pressione atriale destra media stimata mediante cateterismo cardiaco[57]. Per quanto riguarda, poi, lo studio della funzione sistolica del ventricolo destro, è ampiamente dimostrata l'affidabilità della velocità S_m: valori <12 cm/s (insieme ad un indice di performance miocardica >0.70) consentono di identificare l'infarto ventricolare destro concomitante ad un infarto inferiore[58].

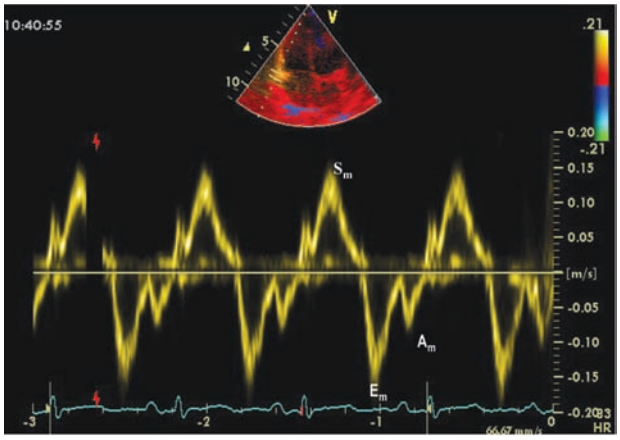

Figura 5. *Doppler tissutale pulsato dell'anello valvolare tricuspidale laterale. In relazione alle basse condizioni di carico emodinamico, nel soggetto normale l'ampiezza delle velocità miocardiche destre è maggiore rispetto alle velocità registrate a livello dell'anello valvolare mitralico. A_m = velocità miocardica atriale; E_m = velocità miocardica protodiastolica; S_m = velocità miocardica sistolica.*

Conclusioni

Le tematiche affrontate esaltano l'importanza del ricorso alla metodica eco-Doppler al fine di valutare nel modo più accurato possibile i parametri di funzione ventricolare in modo non invasivo e facilmente ripetibile. A fianco dell'ecocardiografia bidimensionale, infatti, gli indici Doppler presentano una riconosciuta validazione nei confronti delle analoghe misure invasive (Tabella 3) e si offrono pertanto al clinico come una sorta di cateterismo cardiaco non invasivo[5,11,39,41,45,49,57,59]. Adoperare questo tipo di strategia al letto del paziente equivale alla possibilità di ottenere informazioni di tipo diagnostico e prognostico, di guidare la terapia sia essa medica che chirurgica, di ridurre i disagi per il paziente ed i costi relativi all'impiego di procedure invasive.

In base agli studi e alle considerazioni effettuate, dovrebbe essere valutata seriamente la possibilità di far nascere dei veri e propri laboratori di emodinamica non invasiva che si propongano di:

- effettuare esami eco-Doppler complessi in pazienti selezionati sulla base dell'anamnesi, del quadro clinico, nonché di precedenti esami ecocardiografici, al fine di ottenere informazioni qualitative e quantitative sulla performance cardiaca;
- indirizzare in maniera appropriata i pazienti da avviare a procedure chirurgiche o alle recenti procedure di resincronizzazione al fine di migliorare la funzione ventricolare sinistra e quindi i sintomi dello scompenso;
- effettuare esami seriali nel tempo, utili a valutare eventuali modificazioni del quadro emodinamico indotte dai provvedimenti terapeutici medici e/o chirurgici adottati;
- realizzare, nell'ambito dell'analisi costo/efficacia di tale procedura, la condizione più favorevole, ovvero ottenere la maggiore efficacia con i minori costi, proprio in considerazione della possibilità di ridurre la necessità di esami emodinamici invasivi e di monitorare gli effetti di talune terapie;
- ridurre i disagi per i pazienti con potenziale miglioramento della qualità di vita.

Tabella 3. Principali parametri Doppler validati rispetto agli indici dell'emodinamica invasiva.

Parametro Doppler	Indice invasivo di riferimento	Autore
Δ AR polmonare – A mitralica (ms)	Pressione capillare di incuneamento	Rossvoll e Hatle[39]
Rapporto E/E_m mitralico	Pressione capillare di incuneamento	Nagueh et al.[11]
	Pressione diastolica media del ventricolo sinistro	Ommen et al.[10]
Rapporto E/Vp	Pressione capillare di incuneamento	Garcia et al.[41]
PAPs dal rigurgito tricuspidale	Pressione sistolica del ventricolo destro	Currie et al.[5]
PAPd dal rigurgito polmonare	Pressione arteriosa polmonare telediastolica	Masuyama et al.[45]
PAPm dal rapporto AT/ET	PAPm	Kitabatake et al.[49]
Rapporto E/E_m tricuspidale	Pressione atriale destra	Sundereswaran et al.[57]

A = velocità atriale transmitralica; AR = velocità atriale retrograda del flusso venoso polmonare; AT = tempo di accelerazione dell'efflusso ventricolare destro; E = velocità protodiastolica transmitralica; E_m = velocità miocardica protodiastolica; ET = tempo di accelerazione dell'efflusso ventricolare destro; PAPd = pressione arteriosa polmonare diastolica; PAPm = pressione arteriosa polmonare media; PAPs = pressione arteriosa polmonare sistolica.

- Copyright - Il Pensiero Scientifico Editore downloaded by IP 216.73.216.77 Wed, 02 Jul 2025, 00:32:55

Riassunto

La presente rassegna affronta l'importanza del ricorso alla metodica ecocardiografica Doppler al fine di adoperare per fini clinici i parametri di funzione ventricolare sia sinistra che destra, in modo non invasivo e facilmente ripetibile. L'applicazione della metodica Doppler consente, infatti, la stima di vari indici emodinamici quali la portata cardiaca, i gradienti pressori transvalvolari, i gradienti dinamici dell'efflusso ventricolare sinistro, le pressioni di riempimento del ventricolo sinistro e del ventricolo destro e le resistenze vascolari. Questo tipo di strategia può consentire di ottenere informazioni non solo di tipo diagnostico e prognostico, ma anche di guidare la terapia sia essa medica che chirurgica, di ridurre i disagi per il paziente ed anche i costi relativi all'impiego di procedure invasive. Vengono presentate le diverse metodiche eco-Doppler capaci di dare informazioni quantitative ampiamente convalidate nei confronti delle più dirette stime di tipo invasivo, ottenibili con il cateterismo cardiaco. In base alle esperienze riportate emerge la possibilità di far nascere dei veri e propri "laboratori di emodinamica non invasiva" che si propongano di effettuare esami eco-Doppler complessi in pazienti selezionati sulla base dell'anamnesi, del quadro clinico, nonché di precedenti esami ecocardiografici, di ottenere informazioni qualitative e quantitative sulla performance cardiaca, di scegliere in maniera appropriata i candidati alle tecniche di tipo chirurgico, di seguire nel tempo le modificazioni del quadro emodinamico indotte dai provvedimenti terapeutici medici e/o chirurgici adottati.

Parole chiave: Ecocardiografia Doppler; Emodinamica non invasiva; Funzione ventricolare.

Ringraziamenti

Si ringrazia Mauro Schina per la preziosa collaborazione nella stesura del lavoro.

Bibliografia

1. Caidahl K, Kazzam E, Lidberg J, et al. New concept in echocardiography: harmonic imaging of tissue without use of contrast agent. Lancet 1998; 352: 1264-70.
2. Kornbluth M, Liang DH, Paloma A, Schnittger I. Native tissue harmonic imaging improves endocardial border definition and visualization of cardiac structures. J Am Soc Echocardiogr 1998; 11: 693-701.
3. Carerj S, Trono A, Zito C, et al. La seconda armonica tissutale: dai principi fisici all'applicazione clinica. Ital Heart J Suppl 2001; 2: 1078-86.
4. Mele D, Pedini I, Alboni P, Levine RA. Anatomic M-mode: a new technique for quantitative assessment of left ventricular size and function. Am J Cardiol 1998; 81: 82G-85G.
5. Currie PJ, Seward JB, Chan KL, et al. Continuous wave Doppler determination of right ventricular pressure: a simultaneous Doppler-catheterization study in 127 patients. J Am Coll Cardiol 1985; 6: 750-6.
6. Zoghbi WA, Quinones MA. Determination of cardiac output by Doppler echocardiography: a critical appraisal. Hertz 1986; 11: 258-68.
7. Schuster AH, Nanda NC. Doppler echocardiographic measurement of cardiac output: comparison with a non-golden standard. Am J Cardiol 1984; 53: 257-9.
8. Ihlen H, Myhre E, Pamlie J, Forfang K, Larsen S. Changes in left ventricular stroke volume measured by Doppler echocardiography. Br Heart J 1985; 54: 378-83.
9. Nieminem MS, Bohm M, Cowie MR, et al. Executive summary of the guidelines on the diagnosis and treatment of acute heart failure: the Task Force on Acute Heart Failure of the European Society of Cardiology. Eur Heart J 2005; 26: 384-416.
10. Ommen SR, Nishimura RA, Appleton CP, et al. Clinical utility of Doppler echocardiography and tissue Doppler imaging in the estimation of left ventricular filling pressures: a comparative simultaneous Doppler-catheterization study. Circulation 2000; 102: 1788-94.
11. Nagueh SF, Middleton KJ, Koplen HA, Zoghbi WA, Quinones MA. Doppler tissue imaging: a noninvasive technique for evaluation of left ventricular relaxation and estimation of filling pressures. J Am Coll Cardiol 1997; 30: 1527-33.
12. Blondheim DS, Jacobs LE, Kotler MN, Costacurta GA, Parry WR. Dilated cardiomyopathy with mitral regurgitation: decreased survival despite a low frequency of left ventricular thrombus. Am Heart J 1991; 122 (3 Pt 1): 763-71.
13. Rihl CS, Nishimura RA, Hatle LK, Bailey KR, Tajik AJ. Systolic and diastolic dysfunction in patients with clinical diagnosis of dilated cardiomyopathy: relation to symptoms and prognosis. Circulation 1994; 90: 2772-9.
14. Kaul S, Tei C, Hopkins JM, Shah PM. Assessment of right ventricular function using two-dimensional echocardiography. Am Heart J 1984; 107: 526-31.
15. Forfia PR, Fisher MR, Mathai SC, et al. Tricuspid annular displacement predicts survival in pulmonary hypertension. Am J Respir Crit Care Med 2006; 174: 1034-41.
16. Yu CM, Sanderson JE. Right and left ventricular diastolic function in patients with and without heart failure: effect of age, sex, heart rate, and respiration on Doppler-derived measurements. Am Heart J 1997; 134: 426-34.
17. Huntsman LL, Stewart DK, Barnes SR, Franklin SB, Colocousis JS, Hessel EA. Noninvasive Doppler determination of cardiac output in man: clinical validation. Circulation 1983; 67: 593-602.
18. Nishimura RA, Tajik AJ. Evaluation of diastolic filling of left ventricle in health and disease: Doppler echocardiography is the clinician's Rosetta Stone. J Am Coll Cardiol 1997; 30: 8-18.
19. Galderisi M. Diastolic dysfunction and diastolic heart failure: diagnostic, prognostic and therapeutic aspects. Cardiovasc Ultrasound 2005; 3: 9.
20. Temporelli PL, Scapellato F, Corrà U, et al. Chronic mitral regurgitation and Doppler estimation of left ventricular filling pressures in patients with heart failure. J Am Soc Echocardiogr 2001; 14: 1094-9.
21. Temporelli PL, Scapellato F, Corrà U, Eleuteri E, Imparato A, Giannuzzi P. Estimation of pulmonary wedge pressure by transmitral Doppler in patients with chronic heart failure and atrial fibrillation. Am J Cardiol 1999; 83: 724-7.
22. Giannuzzi P, Temporelli PL, Bosimini E, et al. Independent and incremental prognostic value of Doppler-derived mitral deceleration time of early filling in both symptomatic and asymptomatic patients with left ventricular dysfunction. J Am Coll Cardiol 1996; 28: 383-90.
23. Pinamonti B, Di Lenarda A, Sinagra G, Camerini F. Restrictive left ventricular filling pattern in dilated cardiomyopathy assessed by Doppler echocardiography: clinical, echocardiographic and hemodynamic correlations and prognostic implications. Heart Muscle Disease Study Group. J Am Coll Cardiol 1993; 22: 808-15.
24. Pozzoli M, Traversi E, Cioffi G, Stenner R, Sanarico M, Tavazzi L. Loading manipulations improve the prognostic value of Doppler evaluation of mitral flow in patients with chronic heart failure. Circulation 1997; 95: 1222-30.
25. Masuyama T, St Goar FG, Alderman EL, Popp RL. Effects of nitroprusside on transmitral flow velocity patterns in extreme heart failure: a combined hemodynamic and Doppler echocardiographic study of varying loading conditions. J Am Coll Cardiol 1990; 16: 1175-85.

- Copyright - Il Pensiero Scientifico Editore downloaded by IP 216.73.216.77 Wed, 02 Jul 2025, 00:32:55

26. Mondillo S, Galderisi M, Ballo P, Marino PN, for the Study Group of Echocardiography of the Italian Society of Cardiology. Left ventricular systolic longitudinal function: comparison among simple M-mode, pulsed, and M-mode color tissue Doppler of mitral annulus in healthy individuals. J Am Soc Echocardiogr 2006; 19: 1085-91.
27. Sohn DW, Chai IH, Lee DJ, et al. Assessment of mitral annulus velocity by Doppler tissue imaging in the evaluation of left ventricular diastolic function. J Am Coll Cardiol 1997; 30: 474-80.
28. Nagueh SF, Mikati I, Kopelen HA, Middleton KJ, Quinones MA, Zoghbi WA. Doppler estimation of left ventricular filling pressure in sinus tachycardia. A new application of tissue Doppler imaging. Circulation 1998; 98: 1644-50.
29. Garcia MJ, Thomas JD, Klein AL. New Doppler echocardiographic applications for the study of diastolic function. J Am Coll Cardiol 1998; 32: 865-75.
30. Agricola E, Galderisi M, Oppizzi M, Melisurgo G, Airoldi F, Margonato A. Doppler tissue imaging: a reliable method for estimation of left ventricular filling pressure in patients with mitral regurgitation. Am Heart J 2005; 150: 610-5.
31. Nagueh SF, Kopelen HA, Quinones MA. Assessment of left ventricular filling pressures by Doppler in presence of atrial fibrillation. Circulation 1996; 94: 2138-45.
32. Nagueh SF, Lakkis NM, Middleton KJ, Spencer WH 3rd, Zoghbi WA, Quinones MA. Doppler estimation of left ventricular filling pressures in patients with hypertrophic cardiomyopathy. Circulation 1999; 99: 254-61.
33. Garcia MJ, Rodriguez L, Ares M, Griffin BP, Thomas JD, Klein AL. Differentiation of constrictive pericarditis from restrictive cardiomyopathy: assessment of left ventricular diastolic velocities in longitudinal axis by Doppler tissue imaging. J Am Coll Cardiol 1996; 27: 108-14.
34. Ha JW, Ommen SR, Tajik AJ, et al. Differentiation of constrictive pericarditis from restrictive cardiomyopathy using mitral annular velocity by tissue Doppler echocardiography. Am J Cardiol 2004; 94: 316-9.
35. Lang RM, Bierig M, Devereux RB, et al, for the American Society of Echocardiography's Nomenclature and Standards Committee; Task Force on Chamber Quantification; American College of Cardiology Echocardiography Committee; American Heart Association; European Association of Echocardiography, European Society of Cardiology. Recommendations for chamber quantification. Eur J Echocardiogr 2006; 7: 79-108.
36. Tsang TS, Barnes ME, Gersh BJ, Bailey KR, Seward JB. Left atrial volume as a morphophysiologic expression of left ventricular diastolic dysfunction and relation to cardiovascular risk burden. Am J Cardiol 2002; 90: 1284-9.
37. Yu CM, Sanderson JE, Marwick TH, Oh JK. Tissue Doppler imaging a new prognosticator for cardiovascular diseases. J Am Coll Cardiol 2007; 49: 1903-14.
38. Hurrell DG, Nishimura RA, Ilstrup DM, Appleton CP. Utility of preload alteration in assessment of left ventricular filling pressure by Doppler echocardiography: a simultaneous catheterization and Doppler echocardiographic study. J Am Coll Cardiol 1997; 30: 459-67.
39. Rossvoll O, Hatle LK. Pulmonary venous flow velocities recorded by transthoracic Doppler ultrasound: relation to left ventricular diastolic pressures. J Am Coll Cardiol 1993; 21: 1687-96.
40. Garcia MJ, Smedira NG, Greenberg NL, et al. Color M-mode Doppler flow propagation velocity is preload insensitive index of left ventricular relaxation: animal and human validation. J Am Coll Cardiol 2000; 35: 201-8.
41. Garcia MJ, Ares MA, Asher C, Rodriguez L, Vandervoort P, Thomas JD. An index of early left ventricular filing that combined with pulsed Doppler peak E velocity may estimate capillary wedge pressure. J Am Coll Cardiol 1997; 29: 448-54.
42. Shan K, Bick RJ, Poindexter BJ, et al. Relation of tissue Doppler derived myocardial velocities to myocardial structure and beta-adrenergic receptor density in humans. J Am Coll Cardiol 2000; 36: 891-6.
43. Sciomer S, Magrì D, Badagliacca R. Non-invasive assessment of pulmonary hypertension: Doppler-echocardiography. Pulm Pharmacol Ther 2007; 20: 135-40.
44. Sciomer S, Badagliacca R, Fedele F. Pulmonary hypertension: echocardiographic assessment. Ital Heart J 2005; 6: 840-5.
45. Masuyama T, Kodama K, Kitabatake A, Sato H, Nanto S, Inoue M. Continuous-wave Doppler echocardiographic detection of pulmonary regurgitation and its application to noninvasive estimation of pulmonary artery pressure. Circulation 1986; 74: 484-92.
46. Denton CP, Cailes JB, Philips GD, Wells AU, Black CM, Bois RM. Comparison of Doppler echocardiography and right heart catheterization to assess pulmonary hypertension in systemic sclerosis. Br J Rheumatol 1997; 36: 239-43.
47. Kircher BJ, Himelman RB, Schiller NB. Noninvasive estimation of right atrial pressure from the inspiratory collapse of the inferior vena cava. Am J Cardiol 1990; 66: 493-6.
48. Shandas R, Weinberg C, Ivy DD, et al. Development of a noninvasive ultrasound color M-mode means of estimating pulmonary vascular resistance in pediatric pulmonary hypertension: mathematical analysis, in vitro validation, and preliminary clinical studies. Circulation 2001; 104: 908-13.
49. Kitabatake A, Inoue M, Asao M, et al. Noninvasive evaluation of pulmonary hypertension by a pulsed Doppler technique. Circulation 1983; 68: 302-9.
50. Scapellato F, Temporelli PL, Eleuteri E, Corrà U, Imparato A, Giannuzzi P. Accurate noninvasive estimation of pulmonary vascular resistance by Doppler echocardiography in patients with chronic heart failure. J Am Coll Cardiol 2001; 37: 1813-9.
51. Otto CM. The practice of clinical echocardiography. 2nd edition. Philadelphia, PA: WB Saunders, 2002: 739-60.
52. Dini FL, Traversi E, Franchini M, Micheli G, Cobelli F, Pozzoli M. Contrast-enhanced Doppler hemodynamics for noninvasive assessment of patients with chronic heart failure and left ventricular systolic dysfunction. J Am Soc Echocardiogr 2003; 16: 124-31.
53. Abbas AE, Fortuin FD, Schiller NB, Appleton CP, Moreno CA, Lester SJ. A simple method for noninvasive estimation of pulmonary vascular resistance. J Am Coll Cardiol 2003; 41: 1021-7.
54. Meluzin J, Spinarova L, Bakala J, et al. Pulsed Doppler tissue imaging of the velocity of tricuspid annular systolic motion: a new, rapid, and non-invasive method of evaluating right ventricular systolic function. Eur Heart J 2001; 22: 340-8.
55. Watanabe M, Ono S, Tomomasa T, et al. Measurement of tricuspid annular diastolic velocities by Doppler tissue imaging to assess right ventricular function in patients with congenital heart disease. Pediatr Cardiol 2003; 24: 463-7.
56. Fyfe DA, Mahle WT, Kanter KR, Wu G, Vincent RN, Ketchum DL. Reduction of tricuspid annular Doppler tissue velocities in pediatric heart transplant patients. J Heart Lung Transplant 2003; 22: 553-9.
57. Sundereswaran L, Nagueh SF, Vardan S, et al. Estimation of left and right ventricular filling pressures after heart transplantation by tissue Doppler imaging. Am J Cardiol 1998; 82: 352-7.
58. Ozdemir K, Altunkeser BB, Icli A, Ozdil H, Gok H. New parameters in identification of right ventricular myocardial infarction and proximal right coronary artery lesion. Chest 2003; 124: 219-26.
59. Oh JK. Echocardiography as noninvasive Swan-Ganz catheter. Circulation 2007; 111: 3192-4.